

**DEPISTAGE RADIOGRAPHIQUE DE LA DYSPLASIE COXO-FEMORALE**

NOM : **ECEN III OD UHOSRE**  
 RACE : **deuxième génération**  
 SEXE : **M**  
 Date de naissance : **1/12/2014**  
 Vétérinaire : **Dr. WUNTZ (99)**  
 N° d'Ordre : **15958** Date de prise du cliché : **4/06/2019**  
 Attestation Vétérinaire certifiant la conformité de l'identification : **OUI - NON**

Identification infalsifiable du cliché : **OUI - NON**  
 Radiographie latéralisée : **OUI - NON**  
 Extension et symétrie du bassin : **OUI - NON**  
 Rotules visibles : **OUI - NON**  
 Identification complète du cliché : **OUI - NON**  
 Conditions de réalisation du cliché : **AG § V NP**  
 Parallélisme entre fémurs et rotules - rachis : **T**  
 Rotules en position médiane : **T**

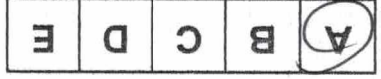
**LECTURE DU CLICHE**

RAPPORTS ARTICULAIRES		TETE ET COL FEMORAUX	
D	+	D	+
G	+	G	+
Coaptation parfaite		Forme et volume normaux	
Coaptation acceptable		Microcéphalie	
Coaptation imparfaite		Ostéophytose céphalique	
Pincement de l'interligne		Ostéophytose du col fémoral	
Sub-luxation			
Luxation			
ACETABULUM		ANGLE DE NORBERG-OLSSON	
D	+	D	+
G	+	G	+
Normal		Angle supérieur ou égal à 105°	
Manque de profondeur		Angle compris entre 100° et 105°	
Evasé		Angle inférieur à 100°	
Aplati		Angle inférieur à 90°	
Comble			
Rebord acétabulaire cranial enserant		Couverture acétabulaire craniale correcte	
Rebord acétabulaire cranial ouvert		Couverture acétabulaire craniale insuffisante	
Ostéophytose du rebord acétabulaire cranial		Couverture acétabulaire dorsale correcte	
Ostéophytose du rebord acétabulaire caudal		Couverture acétabulaire dorsale insuffisante	

**RESULTAT DE L'EXAMEN**

A = Aucun signe de dysplasie coxo-fémorale	D	+
B = Etat sensiblement normal	G	+
C = Dysplasie coxo-fémorale légère		
D = Dysplasie coxo-fémorale moyenne		
E = Dysplasie coxo-fémorale sévère		

Qualification internationale (hanche la plus mal cotée)



Charbonnières les Bains, le 20/07/2019

Professeur Jean-Pierre GENEVOIS  
 Ordre National des Vétérinaires N°2378

NB Adresse exclusive pour l'expédition des radiographies relatives aux races concernées :  
 Professeur J.P Genevois - BP 88 - 69751 CHARBONNIERES LES BAINS CEDEX

Joindre obligatoirement une enveloppe neuve (identique à celle utilisée pour l'expédition) correctement affranchie et portant l'adresse de retour

1/6 Leclerc BAISWATER de la salle de fuge 90200 CEPUIS